

3次元心臓 CT 画像からの自動冠動脈抽出に関する研究

関村 匠斗[†] 土井 章男[†] 朴澤 麻衣子[‡] 森野 禎浩[‡]

[†] 岩手県立大学ソフトウェア情報学部 [‡] 岩手医科大学内科学講座

1. はじめに

心臓 CT 検査は腕の静脈から造影剤を入れ、CT 装置により心臓撮像を行う検査であり、心臓カテーテル検査と比較して、検査時間が短く、検査の信頼性も同程度である。近年 CT 装置の導入に伴い、心臓 CT 検査は盛んに行われるようになっており、心臓 CT 画像を読影する医師の負担が増加している。そこで、本論文では心臓 CT 画像の読影を効率化・定量化するために、心臓 CT 画像から、上行大動脈、冠動脈、左心室を自動抽出する手法を提案する。本手法で抽出された冠動脈は、冠動脈内の閉塞の発見やプラーク検出、定量的な観察、超音波画像や SPECT 画像との重層などに用いることが可能である。

2. 提案手法

2.1. 全体の処理の流れ

全体の処理の流れを図 1 に示す。最初に心臓 CT 画像に対して、空気部分および肺動脈を削除する。次にスライス画像上の上行大動脈の血管位置を特定して、上行大動脈をハフ変換と領域拡張法により抽出する。冠状動脈は上行大動脈とつながっているため、上行大動脈から領域拡張法を行うことで、同時に冠状動脈の一部も抽出される。冠状動脈の末端部は心臓表面の画素値に近い値を持つため、通常の領域拡張法では抽出が困難である。そのため、冠状動脈の進行方向に対して検出強度を強めた領域拡張を行うことでより精度の高い冠状動脈末端部を抽出する。

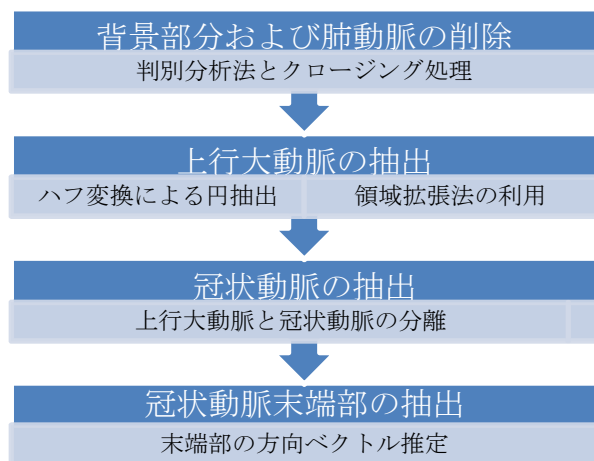


図 1 提案手法全体の流れ

Research on the automatic coronary artery extraction from 3-dimensional cardiac CT image

Sekimura Shoto[†] Doi Akio[†]

[†] Faculty of Software and Information Science, Iwate Prefectural University

2.2. 背景部分および肺動脈の削除

ハフ変換による血管の誤検出と領域拡張法の抽出領域が肺動脈まで広がることを防ぐために、まず空気部分および肺動脈の削除を行う。心臓 CT 画像に対して判別分析法を適用して、空気部分とそれ以外に分離する。さらに得られた空気部分にクロージング処理を行うことで肺動脈部分を削除する。図 2 は心臓 CT 画像から空気部分および肺動脈を削除した結果である。

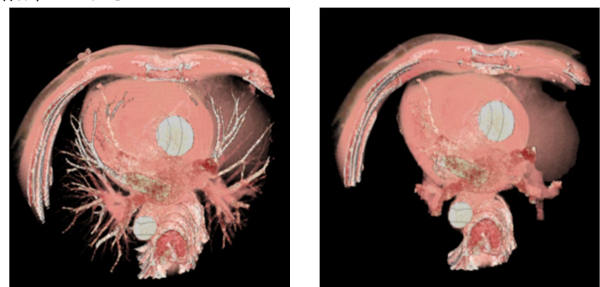


図 2 空気部分および肺動脈の削除

2.3. 上行大動脈の抽出

体軸断面により撮像された CT スライス画像では上行大動脈の輪郭が円形を為すため、各スライス画像に対して、ハフ変換による円抽出を行い、円の中心座標 (x, y, z) 、円の半径、中心座標の CT 値 (輝度値) を取得する。抽出された円は上行大動脈、下行大動脈、背骨部分、およびその他の血管部分である。上行大動脈の円は、円の半径、中心座標、輝度値の情報を用いて求める。まず背骨部分およびその他の血管部分の円を円の中心座標の輝度値を利用して候補から削除する。造影剤を使用しているため、上行大動脈部分の中心点は背骨部分およびその他の血管部分の中心点よりも輝度値が高くなる。円中心の輝度値が小さい円は上行大動脈部分ではないため、削除する。次に下行大動脈部分の円の削除を行う。下行大動脈は上行大動脈に比べて血管の半径が小さくなる。抽出された円の半径が小さいものを削除することで下行大動脈の円を候補から削除する。

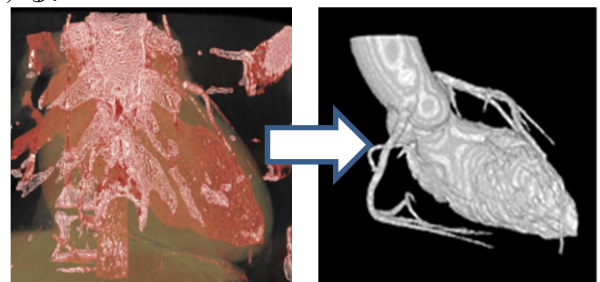


図 3 上行大動脈および冠状動脈の抽出結果

図 3 は残った円中心座標（シード点）から領域拡張法を行った結果である。このシード点はスライス画像上の上行大動脈の円の中心となる。領域拡張法のしきい値は、シード点と拡張する画素間の輝度差（GLOBAL 閾値）を判別分析法の結果から計算した標準偏差を用いる。拡張する画素間の輝度差（LOCAL 閾値）は使用しない。

2.4. 冠状動脈の抽出

上行大動脈と冠状動脈部分を分離するために新しいシード点で 2 回目の領域拡張を行う。新しいシード点の決定は、冠状動脈が心臓を覆う性質を利用する。一回目の領域拡張法で得られた領域の画素とハフ変換により取り出したシード点との距離を求めて、距離が遠くなる点をシード点とする。また、冠状動脈が心臓表面に密着している場合に領域拡張を止めるために領域拡張を行わない領域（マスク画像）を用意する。マスク画像は一回目の領域拡張の結果に対してオープニング処理を行うことで作成する（図 4）。図 5 の画像はその結果画像である。




図 4 マスク画像

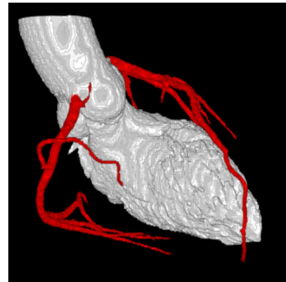


図 5 冠状動脈の分離

2.5. 冠状動脈末端部の抽出

一般に上行大動脈の輝度値は高く、冠状動脈末端部では輝度値が低くなり、末端部と心筋部分との輝度差は小さくなっている。このため、通常の領域拡張法では領域拡張法の適切な閾値の設定が難しく、冠状動脈末端部の抽出が難しい。心筋部への拡張を防止しながら冠状動脈末端部の抽出を行うために、冠状動脈の先端部の方向を求め、冠状動脈の進行方向に領域拡張の検出強度を強めることで、冠状動脈の方向情報を考慮した領域拡張法を提案する。

冠状動脈の進行方向を求めるためには、冠状動脈の画像に細線化処理を行う。細線化画像からすべての端点を求め、それぞれの端点に連なるボクセルを n 個目まで求め、連なるボクセルから端点への方向ベクトルを求め、その平均ベクトルをその端点における冠状動脈の広がり方向（方向情報ベクトル D と呼ぶ）とする。

方向情報を考慮した領域拡張では端点をシード点とする。領域拡張法でシード点から候補点へのベクトルを求め、方向情報ベクトル D とシード点から候補点へのベクトル S とのコサイン類似度 c （式 1）を求める。GLOBAL 閾値はすでに抽出されている冠状動脈全体の輝度値の標準偏差を使用する。LOCAL

閾値 p は現在の候補点におけるコサイン類似度と冠状動脈の輝度値の標準偏差 t （式 2）を乗算した値とする（式 3）。ここで、 n は冠状動脈の画素数である。

$$c = \bar{D} \cdot \bar{S} \quad (1)$$

$$t = \sqrt{\frac{1}{n} \sum_{i=1}^n (m_i - \bar{m})^2} \quad (2)$$

$$p = c \cdot t \quad (3)$$

3. 評価

14 症例の造影剤入り心臓 CT 画像に対して、全自動で上行動脈、冠状動脈、左心室の抽出処理に成功した。計算時間は、CPU : Intel® Core™ i7-4790 Processor 3.6 GHz, OS : Windows8.1, 主記憶メモリ : 8 GB で、10.3~17.5 秒であった。類似した機能を持つ商用の専用心臓画像解析ソフトウェア¹⁾は非常に高価であり、研究用途のオープンなシステム (Osirix, ImageJ, 3D Slicer) は機能面で不十分である。本手法の抽出結果（図 7）は、(株)AZE Virtual Place の心臓解析結果と同レベルであった。

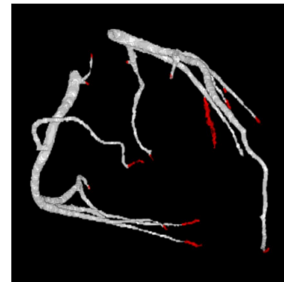

図 6 末端部の抽出結果

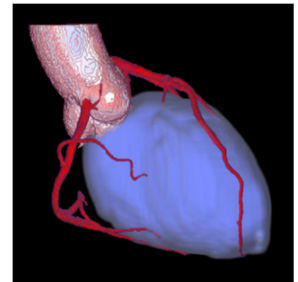


図 7 抽出例

4. おわりに

本論文では、心臓 CT 画像に対して、前処理、対話的なしきい値設定を必要としない、上行大動脈、冠動脈、左心室を自動抽出する手法を提案した。また、14 症例の抽出結果に対して、その有効性を確認した。今後の改良として、他の心臓血管の自動抽出、右心室と左右心房の自動抽出が挙げられる。

5. 謝辞

本研究では、JSPS 科研費 26350541（基盤 C）「ティラーメイド医療に向けた術前・術中支援システムに関する基礎的研究」の研究助成を得ました。ここに謝意を表します。

参考文献

- [1] (株)AZE, "利便性と精度の向上を遂げた AZE VirtualPlace のアプリケーション", 技術解説, http://www.innervision.co.jp/suite_ws/aze/supplement/1003/technote/, 2017.
- [2] Hua Zhong, Yefeng Zheng, Gareth Funka-Lea. Segmentation and Removal of Pulmonary Arteries, Veins and Left Atrial Appendage for Visualizing Coronary and Bypass Arteries. IEEE Computer Society Conference on Computer Vision and Pattern Recognition Workshops Page(s):24 – 30 2012.